



## TERAPIA ELASTODONTICA IN MALOCCLUSIONE DI SECONDA CLASSE E DISFUNZIONE LINGUALE

Claudia LAUDADIO\*<sup>1</sup>, Assunta PATANO<sup>1</sup>, Giuseppina MALCANGI<sup>1</sup>, Giovanni COLOCCIA<sup>1</sup>, Grazia MARINELLI<sup>1</sup>, Luisa LIMONGELLI<sup>1</sup>, Alessio Danilo INCHINGOLO<sup>1</sup>, Valentina MONTENEGRO<sup>1</sup>, Maria Teresa D'ORIA<sup>1</sup>, Alessandra LAFORGIA<sup>1</sup>, Gianna DIPALMA<sup>1</sup>, Francesco INCHINGOLO<sup>1</sup>, Daniela DI VENERE<sup>1</sup>, Filippo CARDARELLI<sup>1</sup>, Marco FARRONATO<sup>2</sup>, Gianluca TARTAGLIA<sup>2</sup>.

Complex Operative Unit of Odontostomatology Director: Prof. G. FAVIA.

1. Specialization School in ORTHOGNATODONTICS Director Prof. F. INCHINGOLO, Interdisciplinary Department of Medicine D.I.M. University of Bari "Aldo Moro", Bari, Italy

2. Department of Biomedical, Surgical and Dental Sciences, School of Dentistry, University of Milan.

UOC Maxillo-Facial Surgery and Dentistry. Fondazione IRCCS Ca' Granda, Ospedale Maggiore Policlinico, 20100 Milan, Italy

### INTRODUZIONE:

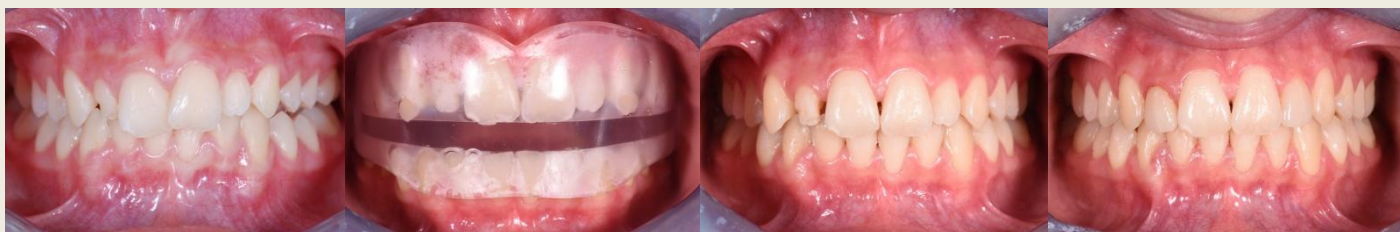Il trattamento precoce con i bioattivatori AMCOP permette di eliminare i disordini funzionali e guidare la crescita scheletrica solo con l'uso di forze leggere e biologiche generate dai muscoli masticatori.

Lo scopo di questo case report è di illustrare un caso di correzione dento-scheletrica di malocclusione di II classe e stabilità nel tempo.

### MATERIALI E METODI:

La paziente di 11 anni e di sesso femminile oggetto di studio, presenta lieve seconda classe scheletrica deep bite, seconda classe dentale a sinistra, contrazione dell'arcata superiore associata a deglutizione atipica e alterazione della forma degli elementi 1.2 e 2.2.

La sequenza terapeutica ha previsto la terapia elastodontica con AMCOP Integral C, la terapia logopedica e la risoluzione delle anomalie di forma tramite restauri indiretti con faccette feldspatiche.

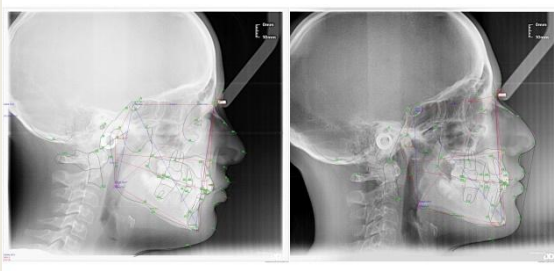


### RISULTATI:

Dopo 13 mesi di terapia elastodontica è avvenuta l'espansione d'arcata che ha permesso di sfruttare la presenza di spazi per il ripristino delle forme degli incisivi laterali superiori.

Il dispositivo è stato mantenuto passivo a notti alterne per 12 mesi come contenzione.

Il follow-up a 4 anni mostra la stabilità occlusale ottenuta grazie al riequilibrio funzionale della muscolatura.



### CONCLUSIONI:

La terapia elastodontica con il bioattivatore AMCOP ha consentito un recupero estetico e funzionale precoce e una risoluzione della malocclusione con un approccio mininvasivo. I bioattivatori AMCOP consentono di evitare l'utilizzo della terapia ortodontica fissa e garantiscono uno spostamento dentale fisiologico e non meccanico, a vantaggio di una maggiore stabilità di trattamento.

1. Cardarelli F., Il Trattamento Funzionale elastodontico con apparecchi AMCOP : Funzione, Estetica e postura. Dental Tribune, Italian Edition, Giugno 2019
2. Cardarelli F., Il Trattamento Funzionale elastodontico con apparecchi AMCOP : Funzione, Estetica e postura. Dental Tribune, Italian Edition, Giugno 2019
3. Cardarelli F., Pascetta R., Estetica Dentale Eccellente, Quintessenza Odontotecnica 2017; 2
4. Aranitasi L., Influence of skeletal class in the morphology of cervical vertebrae: A study using cone beam computed tomography. Angle Orthod. 2016 Aug 11.